Endothelmikroskopie in der Praxis

Einführung

● Endothelmikroskopie – Das Wort weckt Erinnerungen an hochspezialisierte Wissenschaft, komplizierte optische Computer, langweilige Studien und diffuse Sorgen um etwas Fremdartiges. Leider verlieren einige Wissenschaftler den Kontakt zur Basis.

In der Endothelmikroskopie ist die Basis, dass spiegelmikroskopische Untersuchungen mit fast jeder handelsüblichen Spaltlampe möglich sind. Die Technik dazu ist theoretisch ganz einfach zu erlernen, aber die Trainingsphase ist fast so hart, wie mit der 90er Lupe an der Spaltlampe in nicht erweiterter Pupille die Papille zu finden. Also: Jeder, der die Papillendiagnostik in Miosis beherrscht, darf sicher sein, genügend manuelle Geschicklichkeit zu besitzen, anlässlich der routinemäßigen Spaltlampenuntersuchung in wenigen Sekunden auch eine sichere Beurteilung des Endothels im Spiegelbezirk zu erlangen.

Die Spiegelmikroskopie ist eine Variante der Spaltlampenmikroskopie. Es werden optisch glatte Flächen untersucht, an denen Licht gespiegelt wird. Der „Spiegel" ist dabei nicht Bestandteil des Gerätes, sondern die untersuchte Fläche. Die Untersuchungstechnik wurde zuerst ausführlich vom Schweizer Augenarzt Alfred Vogt (1879 – 1943) beschrieben. Seine Bezeichnung „Untersuchung im Spiegelbezirk" ist genauer als der heute meist übliche Terminus „Spiegelmikroskopie". In der Augenheilkunde werden vorwiegend Hornhautendothel oder Kunstlinsen im Spiegelbezirk untersucht.

Physikalische Grundlagen

Im augenärztlichen Alltag bezeichnet man mit „Spaltlampe" fälschlicherweise ein Instrument, das aus zwei Teilen besteht: Die Spaltlampe und das Hornhautmikroskop, die beide auf einen gleichen Punkt fokussieren. Im Folgenden bezeichnet „Spaltlampe" also nur den Beleuchtungsarm und nicht auch das „Hornhautmikroskop".

Wenn die zentrale Hornhaut mit der Spaltlampe beleuchtet wird, so kann sie unter vielen Winkeln in fokaler Beleuchtung beobachtet werden. Dahingegen gibt es nur eine einzige Einstellung, in der ein Spiegelbezirk zu sehen ist (Abb. 1). Die Untersuchung im Spiegelbezirk ist an einen bestimmten Winkel zwischen Spaltlampe und Mikroskop gebunden.

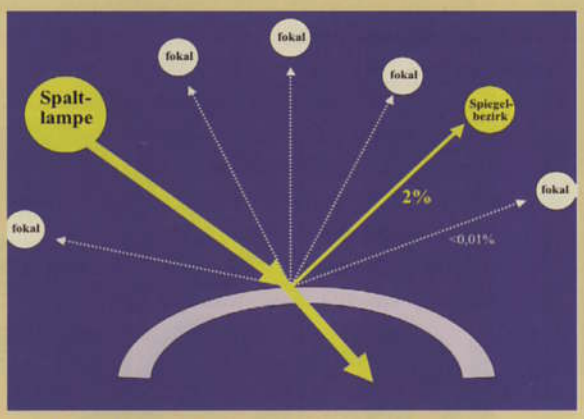

Abb. 1: Bei der normalen Spaltlampenmikroskopie des Tränenfilms gibt es viele Bereiche fokaler Beleuchtung, aber nur einen einzigen Spiegelbezirk.



Abb. 2: Bei der Untersuchung der Hornhaut im Spiegelbezirk gibt es zwei Spiegelbezirke: Den hellen des Tränenfilms und den bedeutend lichtschwächeren des Endothels direkt daneben.

Spiegelungen entstehen an optischen Grenzflächen. Der Grad der Reflexion ist abhängig von der Brechungszahl der benachbarten Medien. Tabelle 1 gibt eine Orientierung, wie viel des senkrecht einfallenden Lichtes an verschiedenen Grenzflächen reflektiert wird. Die Reflexion entsteht unabhängig davon, ob das Licht in ein Medium geringerer oder höherer Dichte trifft. Für die Untersuchung im Spiegelbezirk ist es wichtig, dass die Reflexion am Tränenfilm etwa 100x so intensiv ist wie am Hornhautendothel (Abb. 2).

Zuerst Auffinden des Spiegelbezirkes vom Tränenfilm

Bei jeder Spaltlampenuntersuchung existiert neben dem gewohnten Spalt immer noch ein unscharfer Reflex des Spaltes auf dem Tränenfilm (Abbildung 3). Dieser Reflex mag den Anfänger irritieren, der Erfahrene nimmt ihn meist gar nicht mehr wahr. Der Reflex ist etwa so hell wie das Licht im Spalt. Da die beiden Okulare des Spaltlampenmikroskops den Reflex jeweils anders abbilden, erfolgt die Untersuchung im Spiegelbezirk monokular. Das Licht der Spaltlampe ist auf maximale Intensität gestellt, die Spaltbreite auf etwa 0,2 mm reduziert und die Vergrößerung des Mikroskopes beträgt 25x oder 40x.

Zu Beginn der Untersuchung schaue der Patient geradeaus. Jede kleine Blickbewegung des Patienten stört den Ablauf empfindlich. Der Untersucher sitzt nicht genau gegenüber dem Patienten, sondern in einer ungewohnten Haltung etwa 20° - 30° schräg rechts gegenüber. Mit seiner rechten Hand steuert er wie gewohnt den Fokus des Mikroskopes. Der Spalt und der Reflex des Spalts sind auf dem Tränenfilm zu sehen. Die linke Hand schwenkt jetzt die Spaltlampe etwa 20° bis 30° nach links, Spalt und Reflex bewegen sich aufeinander zu. In dem Moment, wo sie zusammenfallen, leuchtet der Spiegelbezirk des Tränenfilms auf, der Spalt wird dort plötzlich 100 mal so hell wie in der sonst üblichen fokalen Beleuchtung. Solch eine Einstellung ist leicht zu erzielen und wird jedem Augenarzt schon unbeabsichtigt vorgekommen sein. Der Erfahrene stellt diesen störend hellen Spiegelbezirk unwillkürlich durch ein leichtes Schwenken der Spaltlampe wieder ab. Zur Endotheluntersuchung ist aber das Einstellen dieses hellen Spiegelbezirks des Tränenfilms Voraussetzung für das Weitere (Abb. 4, 5).

Das Auffinden des Spiegelbezirkes vom Endothel

Der Spiegelbezirk des Endothels findet sich unmittelbar neben dem hellen Spiegelbezirk des Tränenfilms. Wie Abbildung 2 zeigt, wird das von

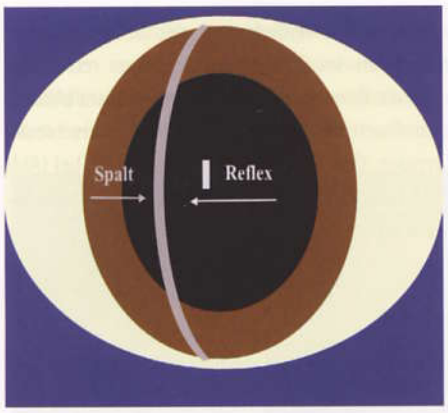

Abb. 3: Bei der normalen Spaltlampenmikroskopie des Tränenfilms gibt es neben dem Spalt noch einen unauffälligen kleinen Reflex der Spaltlampe.



Abb. 4: Zum Auffinden des Endothels ist zunächst der Tränen-Spiegelbezirk einzustellent: Der Spalt wird so weit geschwenkt, dass der Reflex mit dem Spalt zusammentrifft. Dann leuchtet der helle Spiegelbezirk auf.

der Spaltlampe einfallende Licht zunächst am Tränenfilm reflektiert. Die Helligkeit des Spiegelbezirks vom Endothel liegt bei nur 1% der des Tränenfilms. Die unmittelbare Nachbarschaft der beiden Spiegelbezirke erleichtert das Auffinden des Endothels.

Die eigentliche Schwierigkeit der Endotheluntersuchung liegt darin, seinen Spiegelbezirk genau zu fokussieren. Nachdem der Tränenfilm scharf eingestellt worden ist, muss das Mikroskop 0,5 mm nach hinten auf das Endothel fokussiert werden. Wird die Schärfeebene nur wenige Mikrometer zu wenig oder zu weit nach hinten verlagert, so reichen diese aus, dass der Spiegelbezirk des Endothels wieder erlischt – dieses Einstellen ist sehr schwer. Die Tiefenschärfe bei der Untersuchung im Spiegelbezirk ist also viel kleiner und empfindlicher als bei der fokalen Beleuchtung. Es ist anfangs immer ein mühseliges Suchen im Bereich des Endothels, bis auf einmal das bekannte Wabenmuster erscheint (Abb.5)

Fortsetzung auf Seite 20▶

▶ Fortsetzung von Seite 19

Abb. 5: Wenn der Tränenfilm-Spiegelbezirk gefunden ist, wird das Mikroskop vorsichtig um 0,5 mm nach hinten fokussiert. Dann wird das Wabenmuster des Endothels unmittelbar neben dem störend hellen Tränen-Spiegelbezirk sichtbar

Dazu muss der Patient sein Auge ganz ruhig halten. Bei kleinen Blickschwankungen erlischt der Spiegelbezirk wieder, und das Endothel ist nur noch im fokalen Licht beleuchtet. Doch im fokalen Licht sind die sechseckigen Zellgrenzen nicht mehr zu sehen.

Worauf ist zu achten? Allgemeine Pathologie des Endothels

Die Untersuchung im Spiegelbezirk ergibt eine hell-dunkel-Darstellung, Farben spielen praktisch keine Rolle. In der spiegelnd hellen Fläche erscheinen alle Unebenheiten dunkel. Solche Unebenheiten können bis hinab zu einer Größe von etwa 1 Mikrometer erkannt werden. Dabei ist nicht zu erkennen, ob die Unebenheiten Erhebungen oder Einsenkungen in der Fläche sind. Die Zellgrenzen sind keine Erhebungen, sondern besitzen einen geringeren Brechungsindex. An den Zellgrenzen wird weniger Licht reflektiert als von der Zellfläche (Abb. 6).

Abb. 6: Bei den meisten Fotos wird der Tränen-Spiegelbezirk ausgeblendet. Das gesunde regelmäßige Endothel mit einer Zelldichte von 3000/mm² ist zu sehen.

Das Endothel stellt eine einschichtige Zelllage dar, ohne Regenerationsfähigkeit. Der klassische Befund im Spiegelbezirk ist der Nachweis der Zellgrenzen des Endothels. Das gesunde Endothel hat ein typisches Wabenmuster von überwiegend gleich großen, sechseckigen Zellen. Beim jungen Menschen kann die Zelldichte noch über 4.000/mm² liegen.

Abb. 7: Bei einer Cornea guttata mit Stromaödem sind die Endothelzellgrenzen unschärfer zu sehen, der Tränen-Spiegelbezirk überstrahlt das Bild störend. Die Guttae imponieren als schwarze Löcher im Spiegelbezirk.

Bei einer frischen Schädigung kommt es zunächst zu einem Zellödem, einem schwarzen Fleck im Spiegelbezirk des Endothels. Parallel dazu dringt Wasser in das Hornhautstroma ein. Es schwillt an, wird trübe und stört so empfindlich die Abbildungsqualität des Spiegelbezirks (Abb. 9). Wenn eine Zelle abgestorben ist, wird der entstandene Defekt durch ein Vergrößern der Nachbarzellen gedeckt. Der so entstandene auffallende Größenunterschied der Endothelzellen, die Pleomorphie, deutet auf einen erst kürzlich stattgefundenen Zelluntergang hin (Abb. 10). Langfristig, nach ca. 3 Monaten, gleicht sich die Größe aller Zellen an, so dass als Spätfolge eines disseminierten Endothelzelluntergangs eine gleichmäßig reduzierte Zelldichte resultiert.

Abnahme der Zelldichte

Im Alter nimmt die Zelldichte langsam ab, bei 80-jährigen liegt sie meist noch über 2.000/mm². Schnell lernt der Anfänger, die Zelldichte abzuschätzen und Zelldichten von 2000/mm² und solche von 1000/mm² sicher zu unterscheiden. Eine Abnahme der Zelldichte ist ein typischer Hinweis auf einen lange zurückliegenden oder chronischen Endothelzellschaden. Unter 500/mm² kommt es zu einer irreversiblen Dekompensation.

Zellödeme oder Cornea Guttata

Zellödeme bilden schwarze Flecken im Endothelzellmuster. Intrazelluläre Ödeme sind nicht größer als einzelne Zellen, retroendotheliale Ödeme sind dagegen deutlich größer. Eine Cornea guttata besteht aus hyalinen Verdickungen der Descemet'schen Membran. Im Spiegelbezirk können retroendotheliale Ödeme und eine Cornea guttata (Abb. 7) nur durch Verlaufsbeobachtungen unterschieden werden. Ödeme sind variabel und reversibel (Abb. 10), eine Cornea guttata ist irreversibel und langsam progredient.

Entzündungszellen

Entzündungszellen lagern sich dem Endothel auf oder ein. Im Spiegelbezirk imponieren sie entweder als kleine schwarze Löcher zwischen den Zellgrenzen oder als hellere Reflexe, die die Endothelzellgrenzen überragen.

Keine Zellstrukturen zu erkennen – was tun?

Der unangenehmste Befund für jeden Untersucher, ob erfahren oder unerfahren, ist es, wenn die Zellgrenzen gar nicht zu erkennen sind. Falls

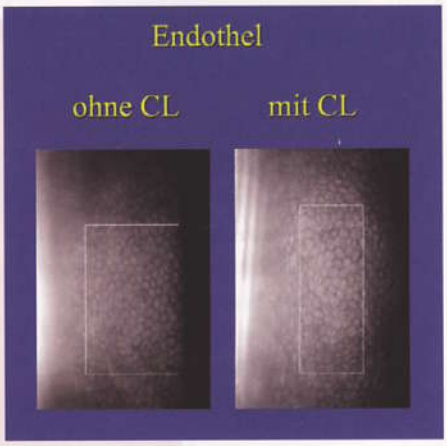

*Abb. 8: Die Qualität des Endothelbildes wird durch das Aufsetzen einer Kontaktlinse eher noch verbessert. Die weißen Linien am Bildrand sind die drei Spiegelbezirke Epithel-Tränenfilm-Kontaktlinse.**



*Abb. 9: Nach Einsetzen einer wenig gasdurchlässigen Linse kann es nach 5 Minuten schon zu ersten Zellödemen kommen, die nach weiteren 30 Minuten so zunehmen, dass ein Erkennen der Zellgrenzen kaum noch möglich ist. Nach Absetzen der Linse erholt sich das Endothel nur langsam**

das Hornhautstroma so gequollen ist, dass Descemetfalten vorliegen, ist eine Untersuchung im Spiegelbezirk praktisch nicht mehr möglich. Aber auch bei einer beginnenden Endothelinsuffizienz

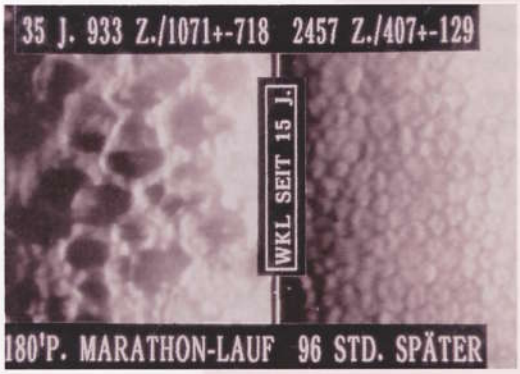

Abb. 10: Auch durch sportliche Leistungen unter wenig gasdurchlässigen Linsen kann es zu Endothelschädigungen kommen, die auf Dauer irreversibel sein können.

wird durch die leichte Trübung des Stromas der Spiegelbezirk des Endothels so überstrahlt, dass auch für den routinierten Untersucher eine Endotheldiagnostik unmöglich wird (Abb. 9). Insofern weiß der Erfahrene, dass ein Nicht-Auffinden des Spiegelbezirks des Endothels gleichbedeutend mit einer Endothelinsuffizienz ist, wenn auch oft nur einer temporären .

Endothel und Kontaktlinsen

Die Endotheldiagnostik mit der Spaltlampe ist beim Tragen von Kontaktlinsen gut möglich. Die Abbildungsqualität wird durch die Kontaktlinse sogar oft verbessert, da der störende Tränenfilm weiter vom Endothel entfernt ist und somit weniger stört als sonst (Abb. 8).

Kontaktlinsen können zu vorübergehenden oder dauerhaften Schädigungen des Hornhautendothels führen (Abb. 9, 10). Die Schädigung des Hornhautendothels durch das Tragen von Kontaktlinsen ist um so intensiver, je schlechter die Linsen sitzen, je wärme- und gasundurchlässiger, dicker sowie unbeweglicher sie sind. Jede Kontaktlinse, auch die gasdurchlässigste, behindert den Abtransport von Stoffwechselprodukten. Linsen mit Dk/L-Werten unter 85 mindern zusätzlich die Sauerstoffzufuhr.

Wenn bei einem vorbelasteten Endothel eine Kontaktlinse getragen werden soll, haben Hartlinsen auch gegenüber den modernen weichen Silkon-Hydrogel-Linsen mit etwa gleich hoher Gaspermeabilität (Dk/L>100) deutliche Vorteile. Bei Hartlinsen sind 20 – 50% der Hornhaut nicht bedeckt, dadurch kommt es zu einer bessere Sauerstoffversorgung, mehr aerober Energiegewinnung unter Minimierung der sauren Stoffwechselprodukte und einer 10fach höheren Tränenaustauschrate als bei Weichlinsen.

Abb. 11: Bei den „Spiegelmikroskopen" ist oft nicht mehr zu erkennen, dass sie im Grundsatz Spaltlampenmikroskope sind, mit denen der Spiegelbezirk fotografiert werden kann.

Spaltlampe oder Spiegelmikroskop?

Der große Vorteil der „Spiegelmikroskope" (Abb. 11) im Vergleich zur Endothelmikroskopie mit der Spaltlampe liegt in der Fotodokumentation der Befunde. Der Vorteil der Spaltlampenuntersuchung ist der minimale Zeitaufwand und die Möglichkeit, große Areale gezielt abzusuchen. Bei „Spiegelmikroskopen" ist die Orientierung kaum gegeben, so dass bestimmte Areale nicht gesichert wiedergefunden werden können. Ein fertiges „Spiegelmikroskop" ist immer nur eine Ergänzung zur Untersuchung des Endothels im Spiegelbezirk, nie eine Alternative dazu.

Luft	Kronglas (Brille)	4,23%
Luft	PMMA (Plexiglas)	3,87%
Luft	Tränenfilm	2,07%
Endothel	Kammerwasser	0,02%
Linse	Kammerwasser	0,03%

Tabelle 1: Lichtreflexion an optischen Grenzflächen

Monokulare Untersuchung
Maximale Lichtintensität
Spaltbreite ca. 0,2 mm
Vergrößerung 25x – 40x
Winkel zwischen Spalt und Mikroskop ca. 50°
Auffinden des Spiegelbezirks vom Tränenfilm
Mühsames Fokussieren des Spiegelbezirks vom Endothel

Tabelle 2: Endotheldiagnstik mit der Spaltlampe

Eine automatische Auswertung von Endothelbildern ist besonders in kritischen Fällen mit beginnendem Stromaödem sehr ungenau und sollte immer von Hand korrigiert werden.

Trotz allem fasziniert es jeden Augenarzt, die lebenden Endothelzellen in ihrer natürlichen Umgebung zu sehen und dokumentieren zu können. Für den Dialog mit dem Patienten kann eine Fotodokumentation des Endothels genauso wertvoll sein wie bei den anderen modernen bildgebenden Verfahren.

Autoren:
Prof. Dr. M. Wenzel
Augenklinik Petrisberg
D-54296 Trier
e-mail: wenzel@akp-trier.de
Dr. D. Schnell,
Ruppichteroth

** Wir danken der Firma Rhine-Tec für die Fotos, die mit dem „SpaZ" aufgenommen worden sind*